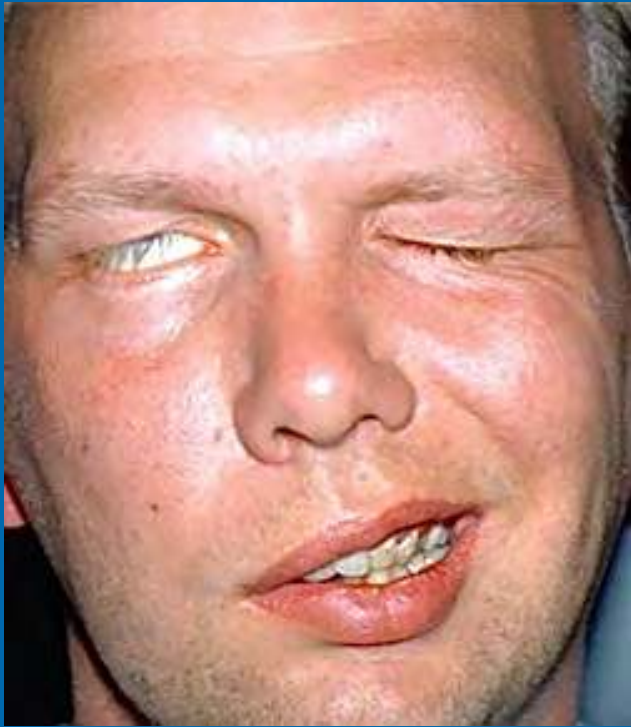



Facialisparese en het oog

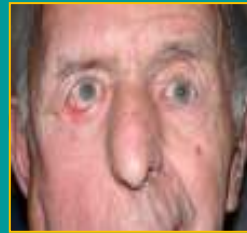Maarten P. Mourits



To whom belongs the facial paralysis?

KNO

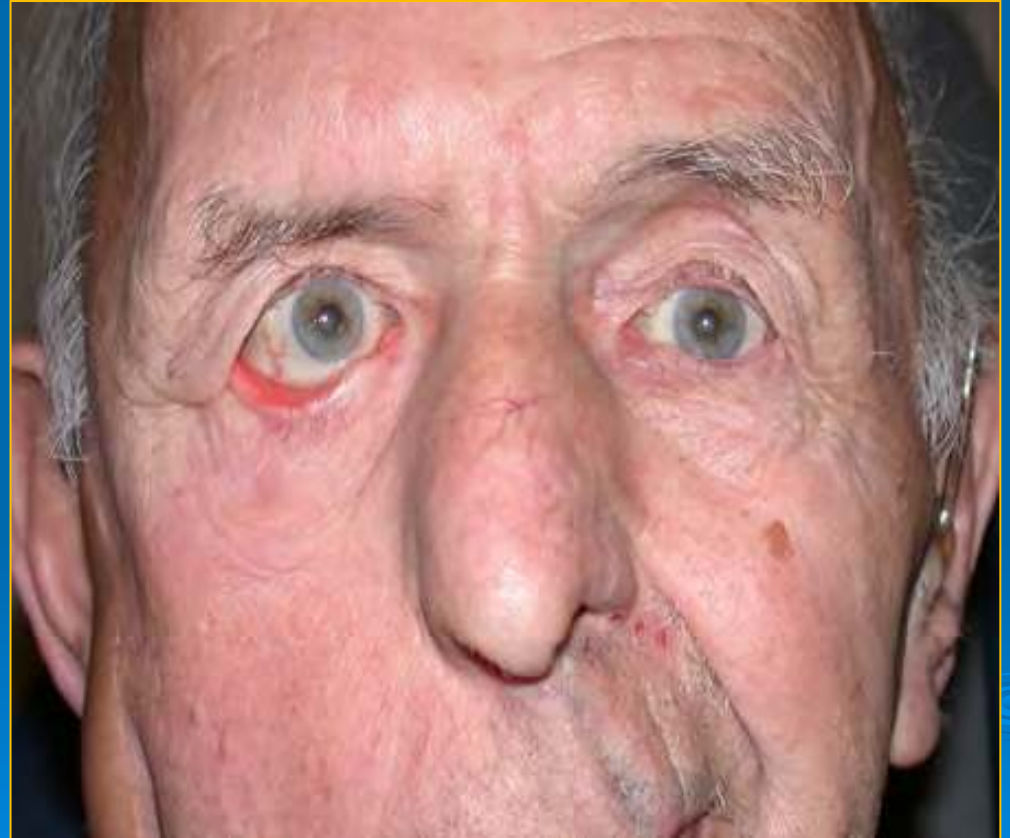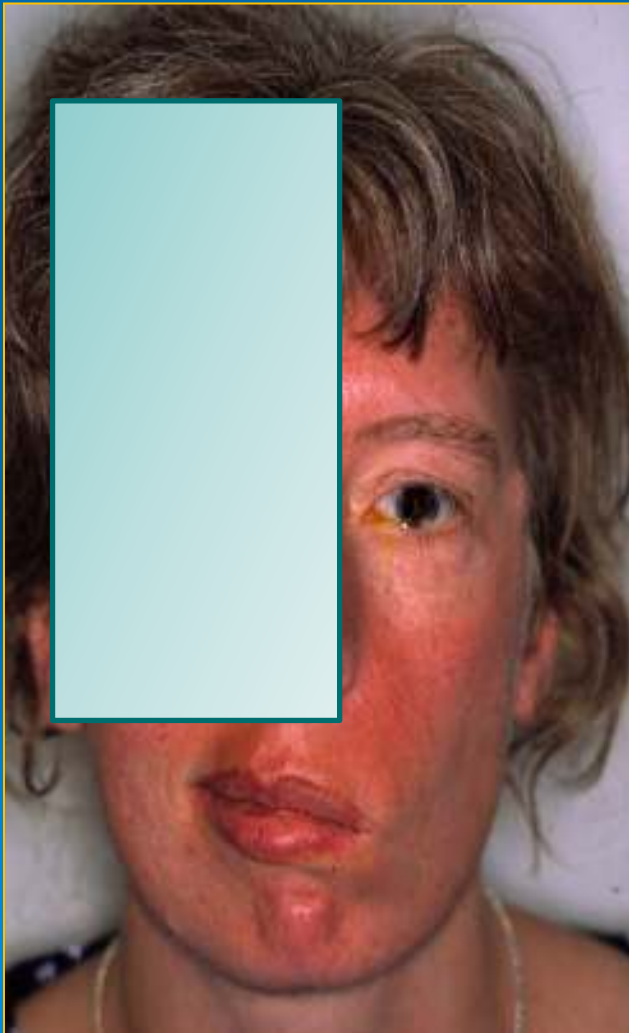Oogheekunde



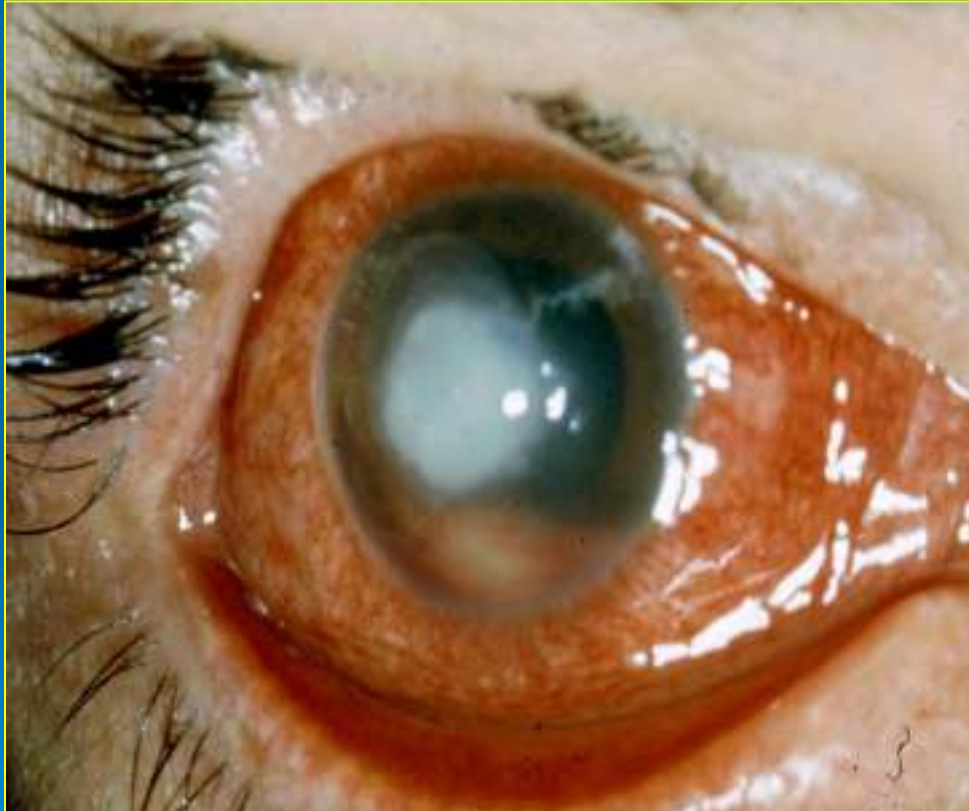Neurologie

Plastisch chirurg

Acuut en chronisch

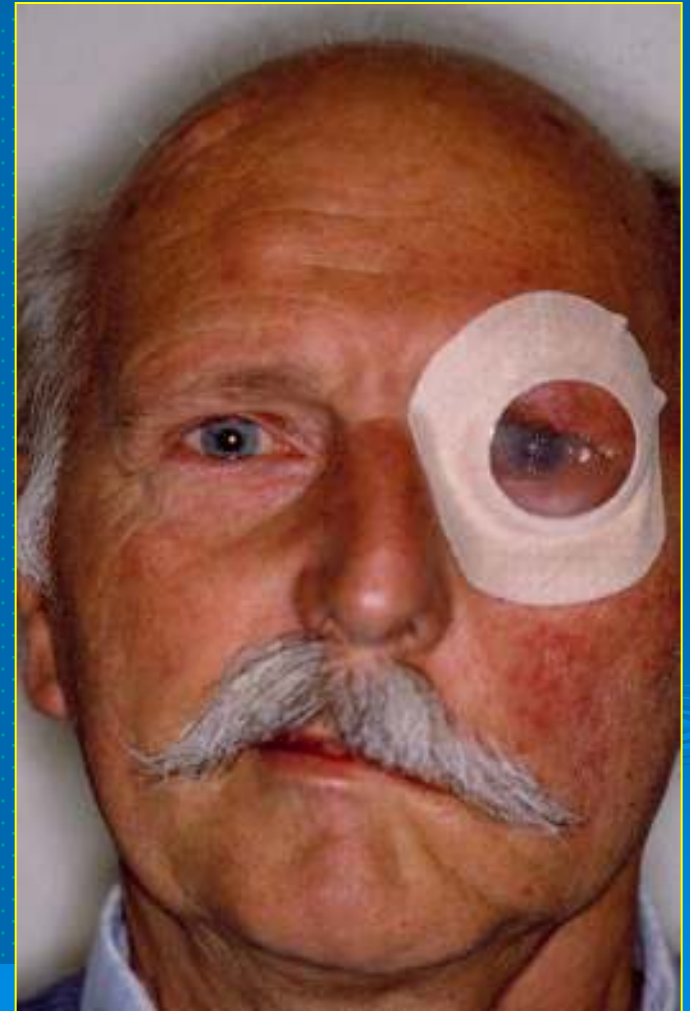

Cave corneam

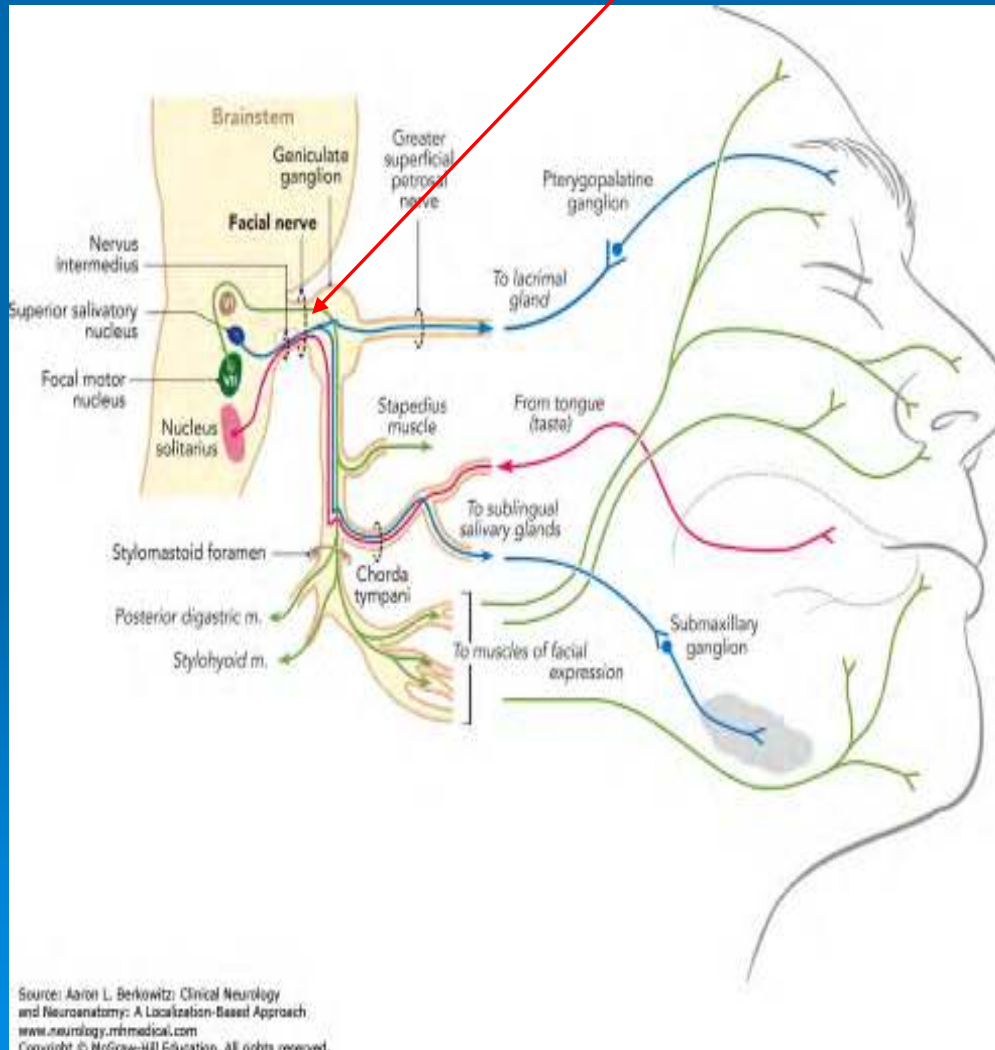


Maatregelen in de acute fase van een facialisparese

- Horlogeglasverband
- Lubricantia



Anatomie: wat is de N. facialis?



N VII

1. Parasympathische tak (secretie speeksel- en traanklier)
2. Sensorische/sensibele tak (smaakwaarneming 2/3 tong + mondholte)
3. Motorische tak (foramen stylomastoideum)
UMN en LMN

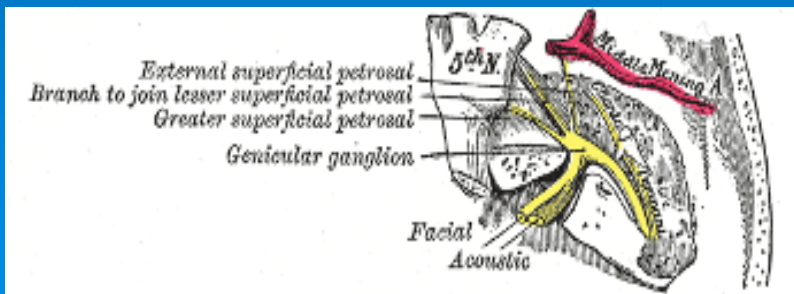
Perifere verlamming:

1. Ectropion, afhangen mondhoek, geen rimpels (nb: **niet bij centrale verlamming**)
2. Verminderde smaak & speekselproductie
3. Geen demping geluid

Localisatie verlamming N. VII

- Centraal
- Perifeer

	Periferal	Central
Upper face	+	-
Lower face	+	+
	Ipsilateral pons or nerve	Contralateral hemisfere



Oorzaken perifere facialisparese

1. Idiopathic = Bell ('s) palsy 70%

- 10-40 per 100.000
- Diagnose per exclusionem
- Meestal LMN, volledige unilaterale paralyse
- Volledige presentatie binnen 48 uur
- Spontaan herstel tot > 70%

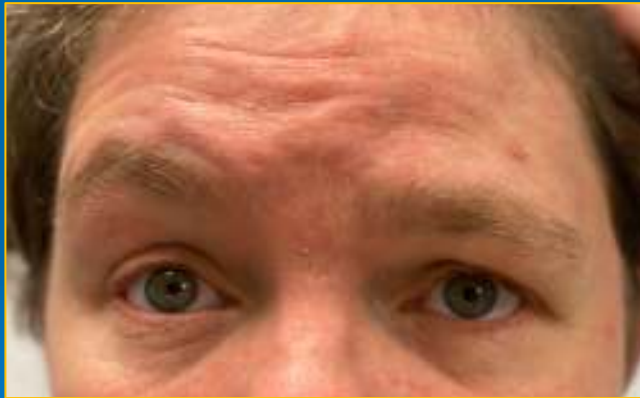

Oorzaken perifere facialisparese

1. Idiopathisch
2. Trauma, 10-23%, vooral iatrogeen
3. Herpes Zoster, 4,5-7%, Ramsay Hunt syndrome
4. Bacteriëel
5. Neoplastisch
6. Syndromaal, genetisch

Indien bilateraal: Denk aan Lyme's disease, of...

Syndroom van Merotoja



- Autosomaal dominant
- Familiaire amyloid neuropathy
- 500 personen in Finland
- Puntmutatie gelsoline gen
- Verschijnselen starten rond 30-50 jaar, progressief
- Polyneuropathy
- Dermatochalazis
- Open kamerhoekglaucoom
- **Bilaterale facialisparesis**
- Carpaal tunnel syndroom
- Cardiomyopathy
- Nefrotisch syndroom

Idiopathische Facialisparese

- 1 / 5000 per jaar
- Man : woman = 1 : 1.1
- 3x vaker tijdens zwangerschap
- Compleet herstel in 70%, begint na 3 weken
- Geen herstel na 6 mnd > forget it!
- Traag herstel > 3 wkn of spasmen: tumor until proven otherwise
- 6% kans op contralateral recidief

Symptomen van Facialisparese

- Tranen
- Irritatie oog
- Verminderde smaaksensatie
- Verlies gezichtsexpressie
- Kwijlen



Om welke spieren gaat het vooral?

- M. frontalis
- M. orbicularis oculi
- Mm. zygomatici major et minor
- M. orbicularis oris
- Depressoren lower lip

Diagnose

- Blaasjes?, Cornea-reflex, Schirmer
- Consult KNO
 - Algemeen KNO-onderzoek
 - Audiogram
 - Electrofysiologisch onderzoek
- Consult Neurologie
- Lab: BSE, CRP, glu, lues
- Virology (Varicella-Zoster), IgG en IgM (Lyme)
- CT, MRI

House-Brackmann classification

Grade 1: normal, no synkinesis

„ 2: mild paralysis

„ 3: paralysis with synkinesis, eye still
can close

„ 4: eye cannot close anymore

„ 5: subtotal

„ 6: complete

Behandeling facialisparese: medicamenteus

- Corneaprotectie, gezichtsmassage
- Prednisolone (50 mg 1 dd, 10 dagen) mits gestart < 72 na eerste verschijnselen bij Bell Palsy
- Acyclovir (800mg 5dd, 10 dagen) bij RHS
- Onderliggende oorzaak (if any)

Behandeling facialisparese: chirurgisch

- Decompressie N VII
- Primair zenuwherstel
- Zenuwgrafts
- Spiertransplantatie
- Transcutane zenuwstimulatie

- Maxillaire periostale flap
- Inkorting boven en/of onderlip
- Reconstructie nasolabiale plooi

Prognose

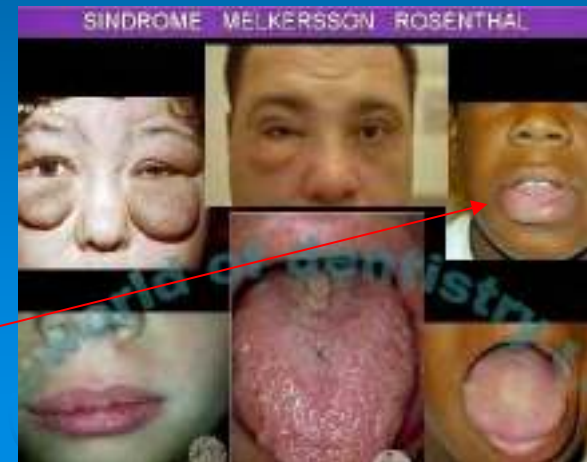➤ Slecht:

- Complete verlamming
- Verlies stapedijsreflex
- Geen verbetering na 3 weken
- Leeftijd > 50 jaar
- RSH
- Slechte respons op electrofysiologische testen

Complicaties bij facialisparese

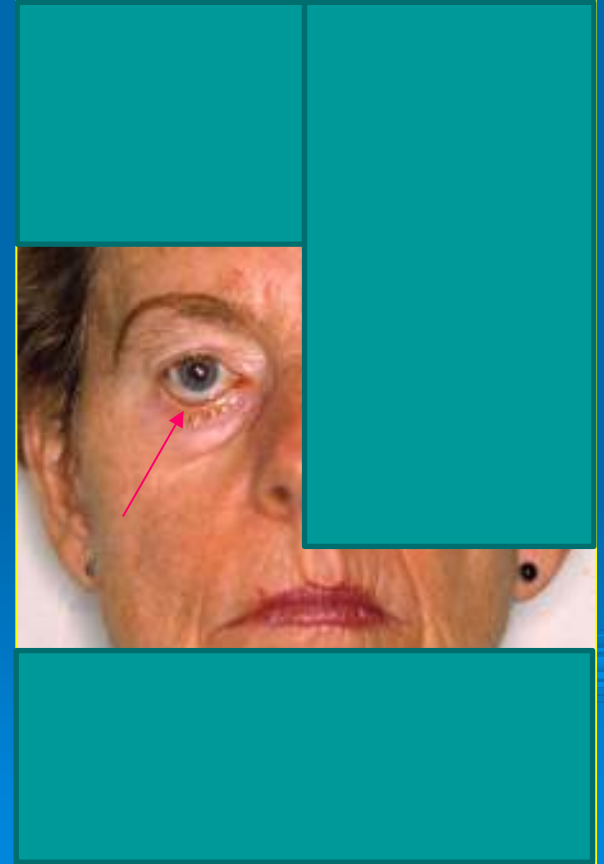
- Synkinesis
- Hemifaciale spasme
- Contractures
- Recidiverend (Trias van Melkersson-Rosenthal)

Cheilitis



De traanfilm bij facialisparese

- Paralytisch ectropion
- Verminderde traanproductie
- Gestoorde knipperreflex
- Laghophthalmos
- Stasis > epifora
- Dehydratie cornea-epitheel
- Erosie cornea >
- Ulcus corneae >
- Cornea perforatie

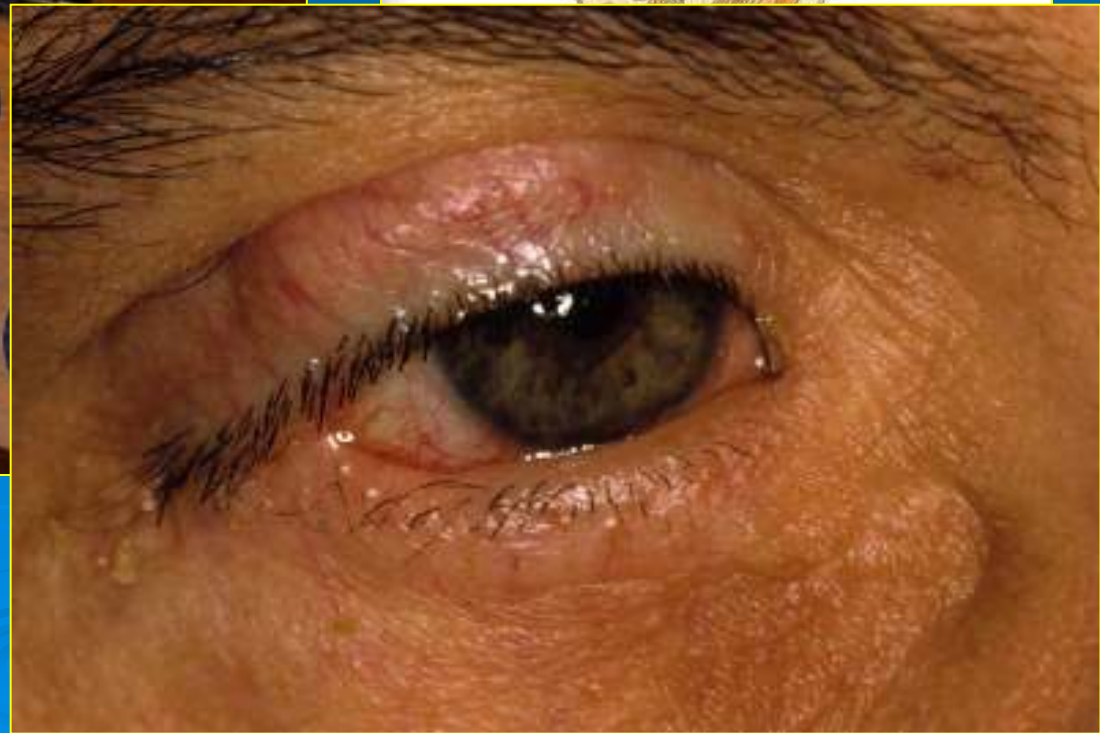
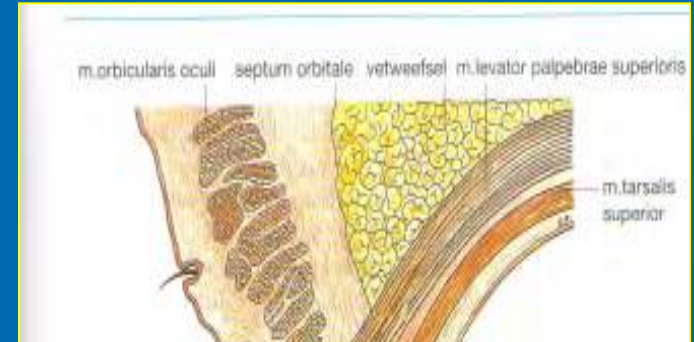


Perioculaire chirurgie

- Gewichtje
- Tarsorrhaphie
- Ectropion correctie
- Buisje van Jones
- Browlift

Gewichtje in bovenooglid

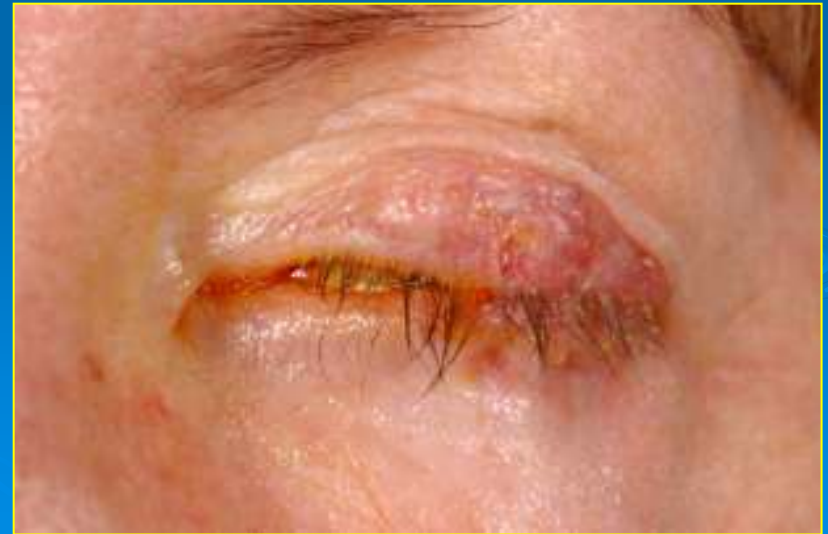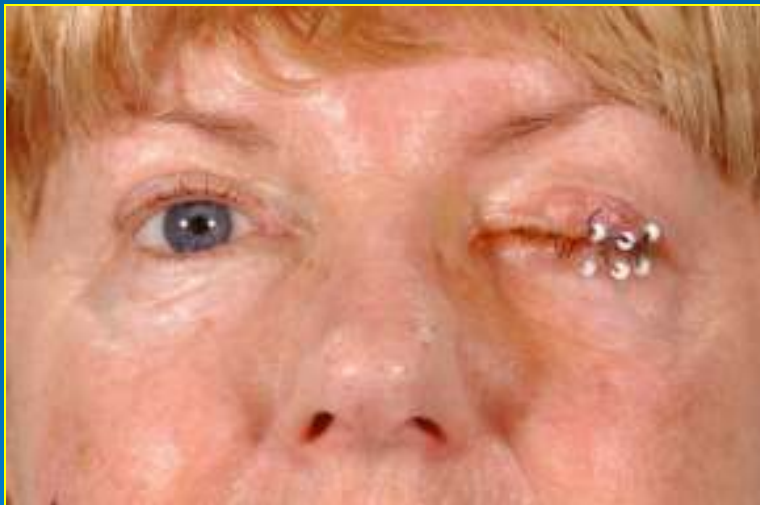➤ Gold weights



Tarsorrhaphie

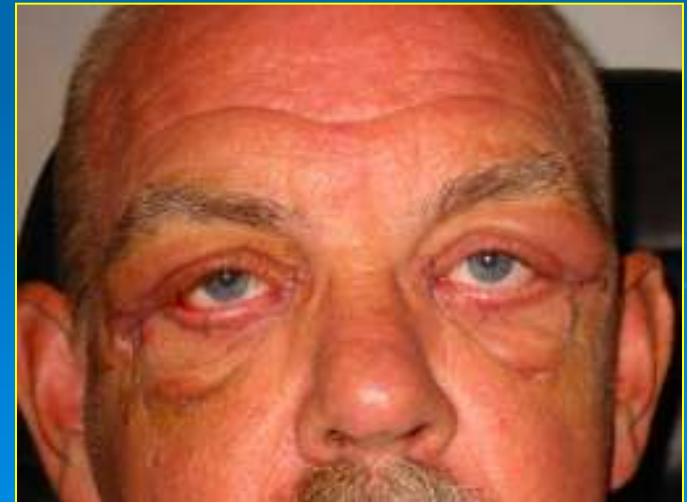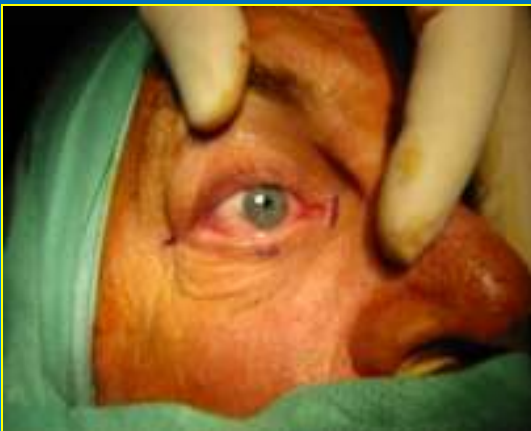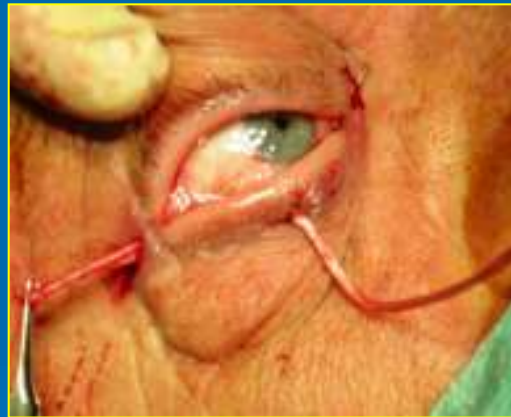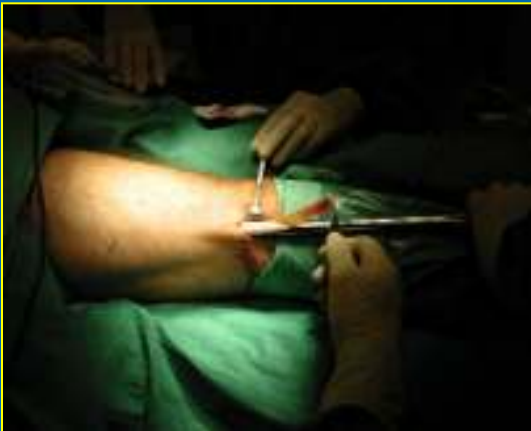➤ Tarsorrhaphy

Alternative: Botox, desinsertion



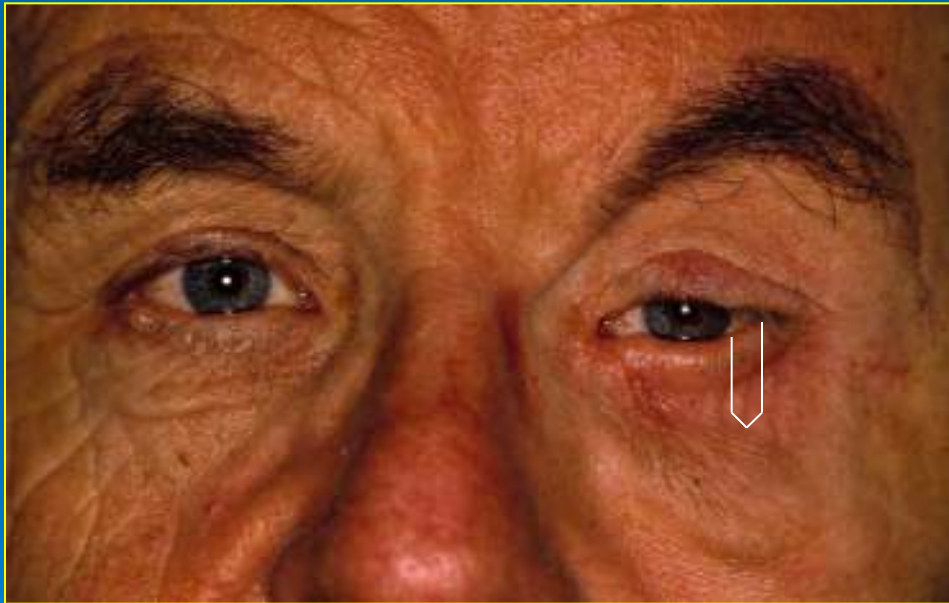Correctie ectropion

➤ Fascia lata strip



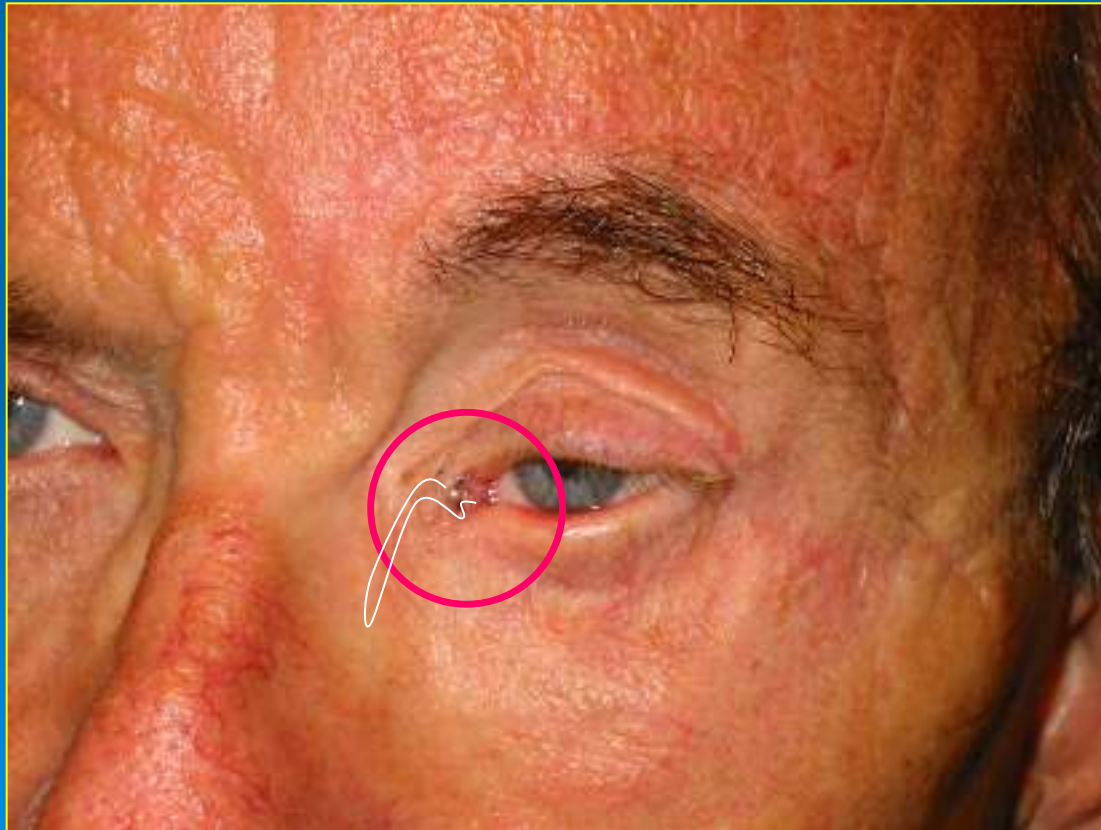Correctie ectropion

➤ Lateral shortening

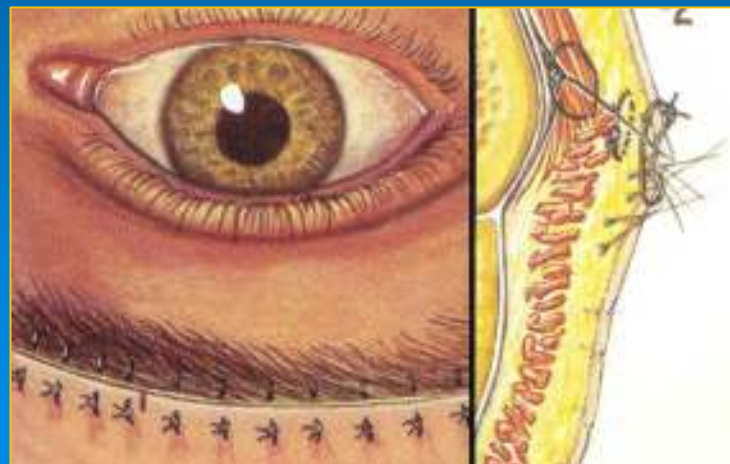
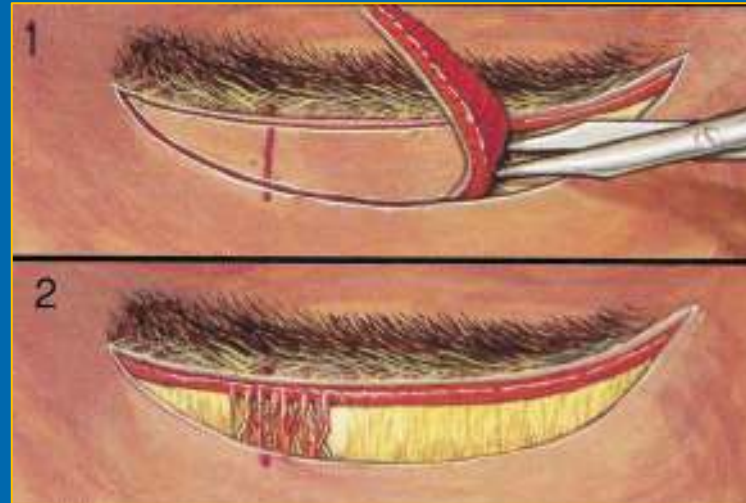
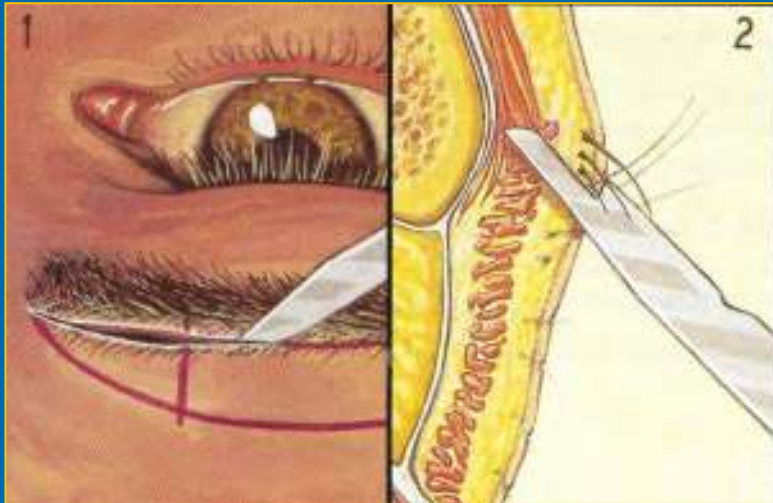


Bestrijding epifora

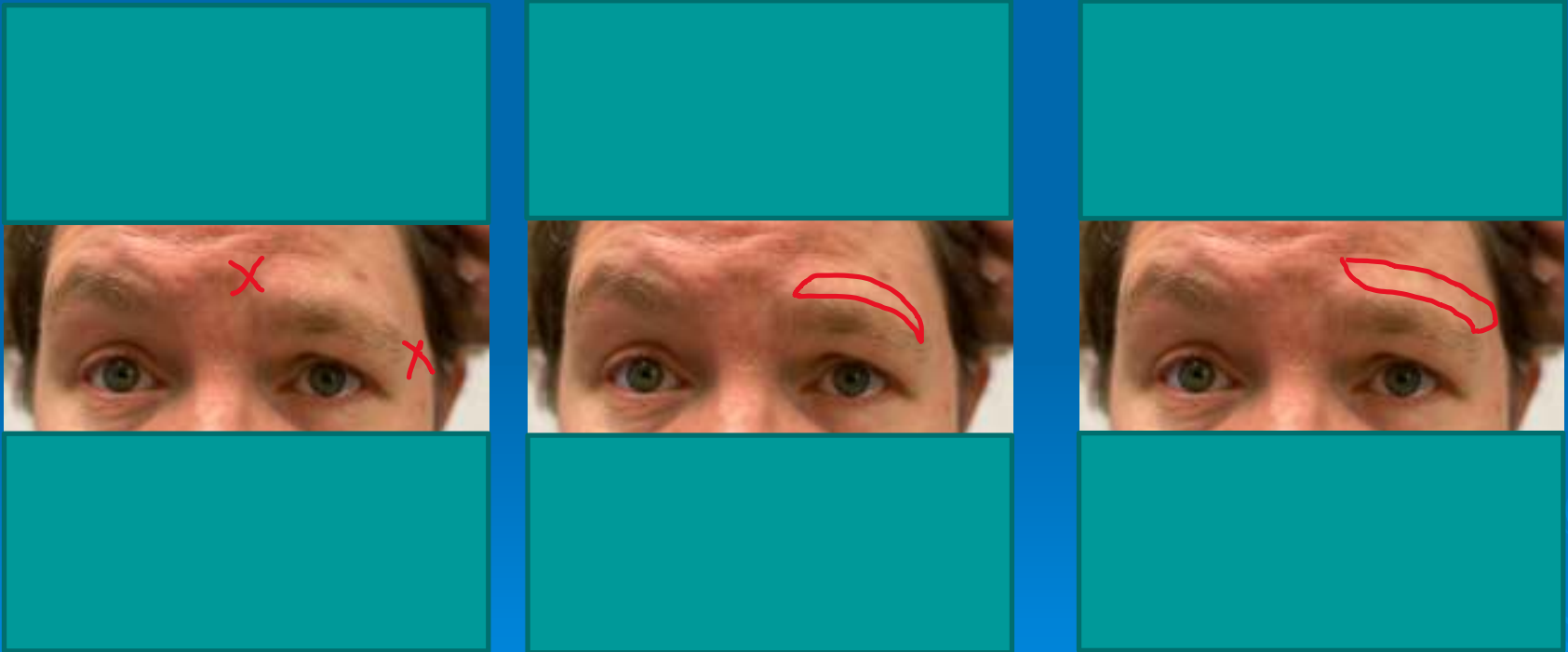➤ Jones tube



Uitwendige brow lift



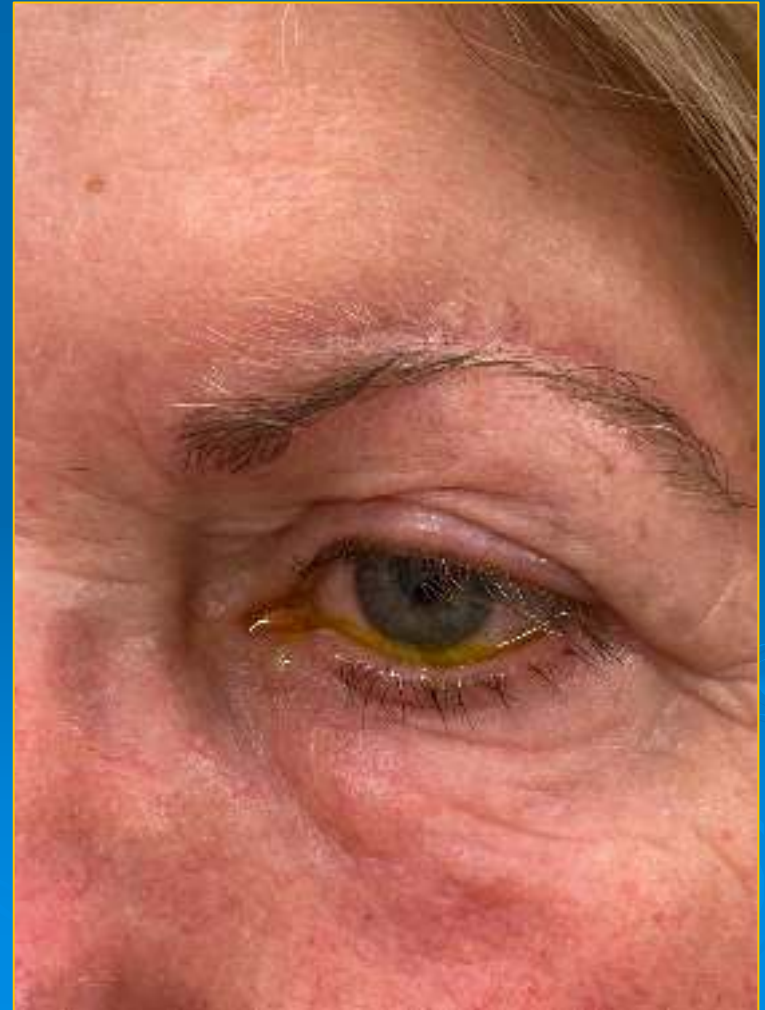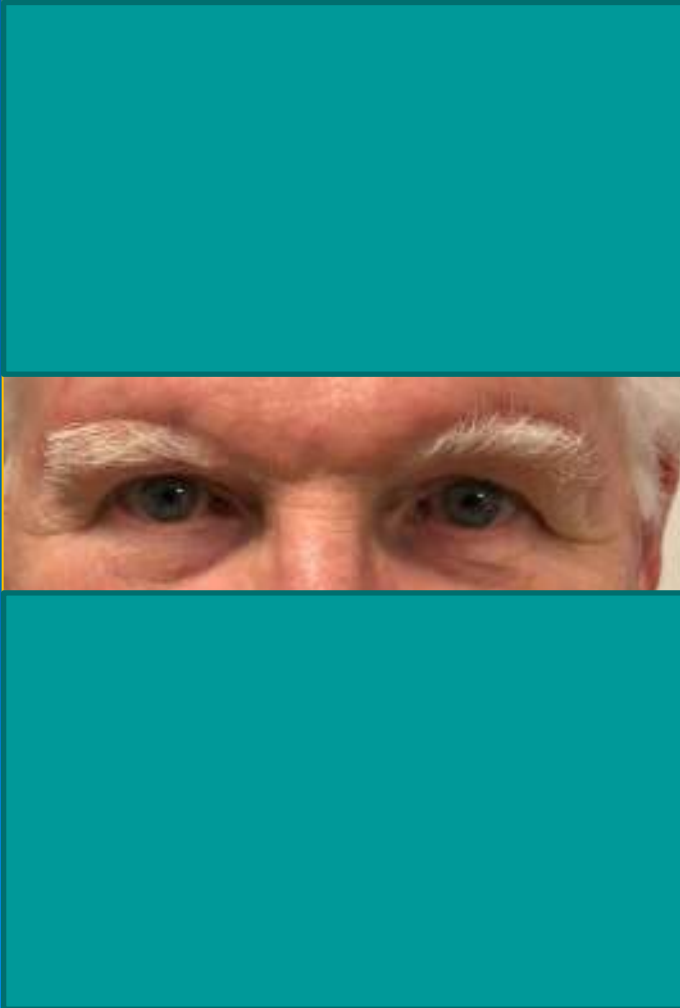Tips voor een mooi resultaat



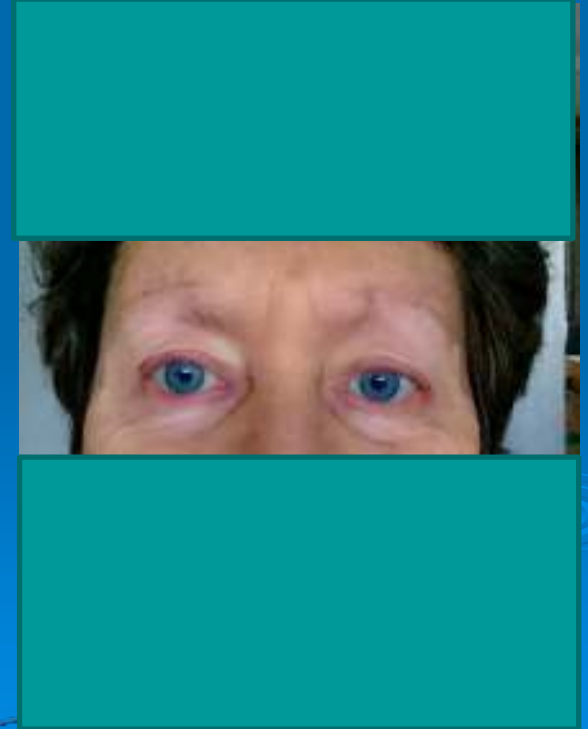
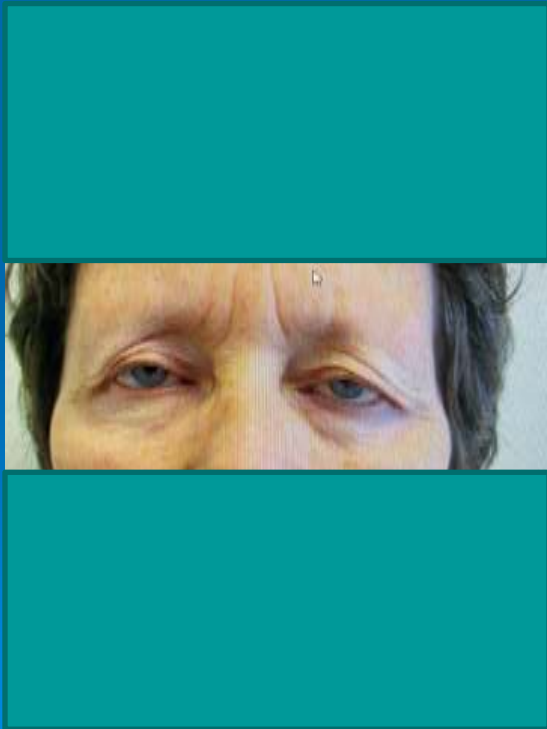
of m



2 en 8 maanden na uitwendige browlift



Vóór en 3 weken na uitwendige browlift



Vragen :



m.mourits@bergmanclinics.nl

App: 06 413 60 559