

Cicatricieel Ectropion: Grafts of niet?

Adriaan Coumou MD
Universitair Medisch Centrum Groningen
(UMCG)

Dion Paridaens MD PhD
Oogziekenhuis Rotterdam (OZR) &
Erasmus MC



Dutch Orbital Society



umcg



Inhoud

- Wat is cicatriceel ectropion?
- Diagnose?
- Symptomen?
- Redenen?
- Therapie?
- Chirurgie (video)





- Wat is cicatricieel ectropion?
- Diagnose
- Symptomen
- Redenen
- Therapie

Wat is cicatricieel ectropion?

- Samentrekken van de huid, waarbij het ooglid wordt weggetrokken van het oog.
 - Contractuur en fibrose van de anterieure lamel.
- Unilateraal of bilateraal, afhankelijk van de oorzaak...

Wat is cicatricieel ectropion?

- Tekort van de anterieure lamel → ectropion in patiënten met pre-existent laxiteit van het ooglid en/of proptosis
- Defect kan lokaal zijn of diffuus/uitgebreid

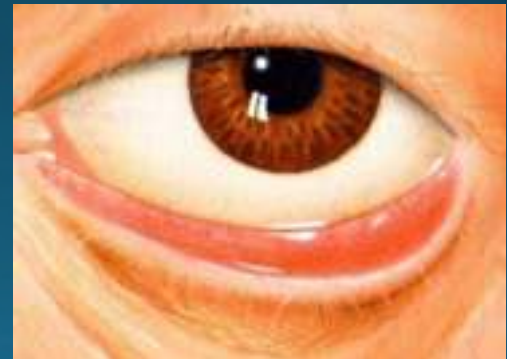

Dutch Orbital Society

- Wat is cicatriceel ectropion?
- Diagnose?
- Symptomen?
- Redenen?
- Therapie?

Cicatricieel ectropion: Diagnose

- Bij twijfel diagnose – duw met vinger de overtollige huid omhoog over de orbita rim
- Indien de ectropion verbeterd en de oogleden sluiten normal → Cicatriciële huidveranderingen zijn aanwezig.
- Bij gesloten ogen mate van lagophtalmos





- Wat is cicatricieel ectropion?
- Diagnose?
- Symptomen?
- Redenen?
- Therapie?

Symptomen

- Chronisch geïrriteerde, rode en tranende ogen
- Lubricantia en tapen van het onderooglid kunnen de klachten verbeteren met niet oplossen.





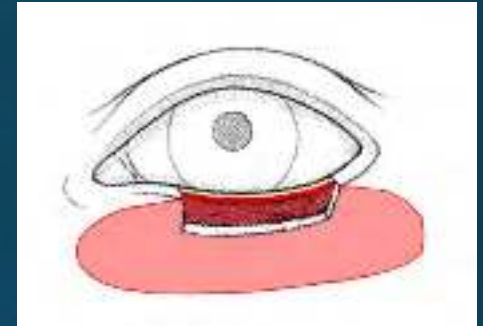
- Wat is cicatricieel ectropion?
- Diagnose?
- Symptomen?
- Oorzaken?
- Therapie?

Oorzaken

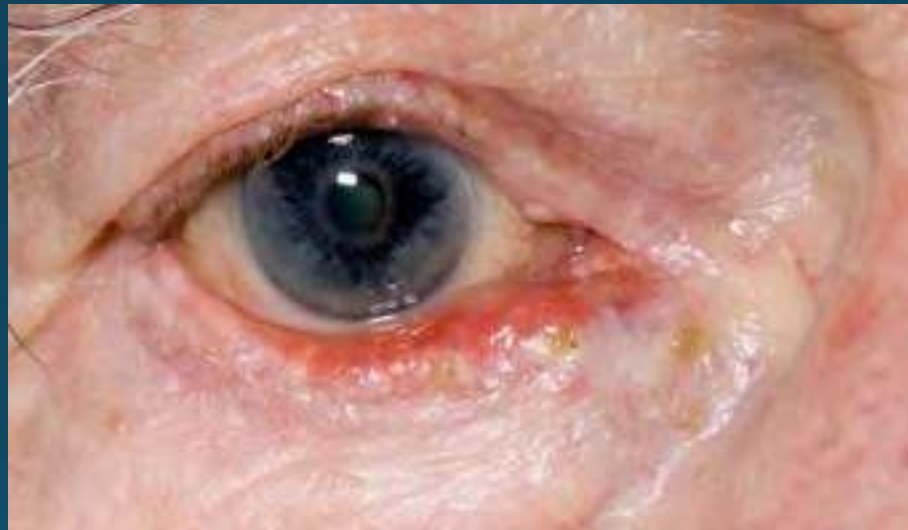- Tekort van de anterieure lamella (huid en/of orbicularis)
 - Congenitaal (Ichtyosis)
 - Post-traumatisch (incl chirurgie, thermisch, radiatie, trauma)
 - E.g. actinische schade
 - Cicatricatie door huidtumoren
 - Cicatricatie door inflammatoire huid aandoeningen
 - (e.g. allergische dermatitis of eczeem, vaak bilateraal)
 - Medicamenteus (topicaal)

Post-chirurgisch

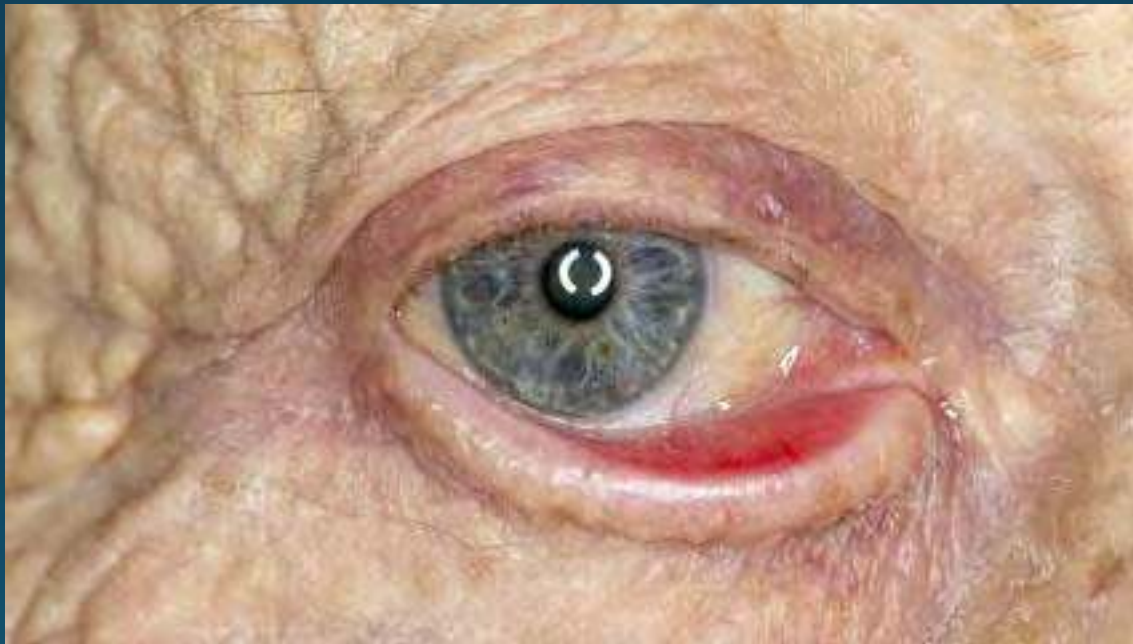- ◆ Entropion/ectropion operatie
- ◆ Orbita chirurgie (herstel fractuur)
- ◆ Reconstructie na tumor chirurgie (e.g. VHT)
- ◆ Blefaroplastiek onderoogleden



Bij ooglidtumoren

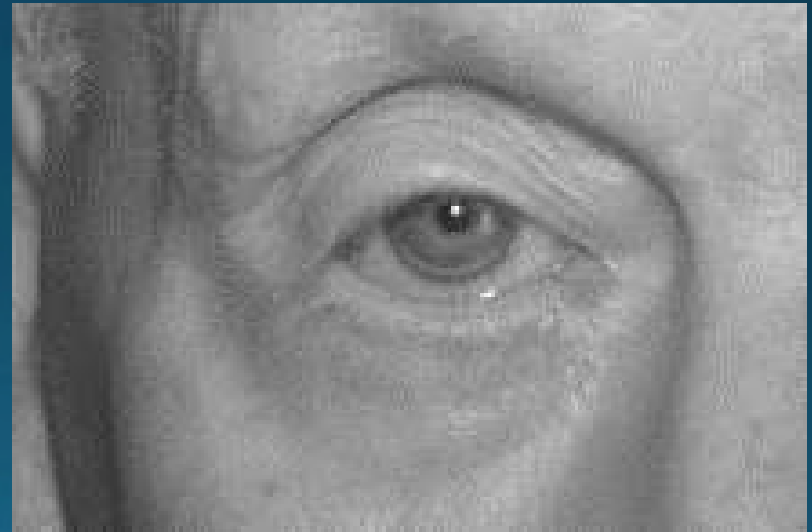
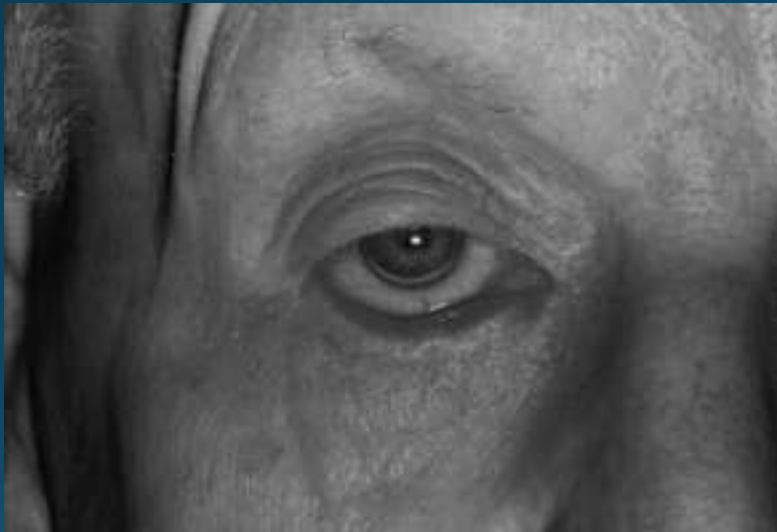
Inflammatoire huidaandoeningen



Medicamenteus

- Veel (topicale) medicatie kan ectropion geven door hypersensitiviteit, e.g. dorzolamide, brimonidine, conserveermiddelen.
- Druppels stoppen! Hydrocortison 1% crème op het onderooglid





- Wat is cicatriceel ectropion?
- Diagnose?
- Symptomen?
- Redenen?
- Therapie?

Behandeling

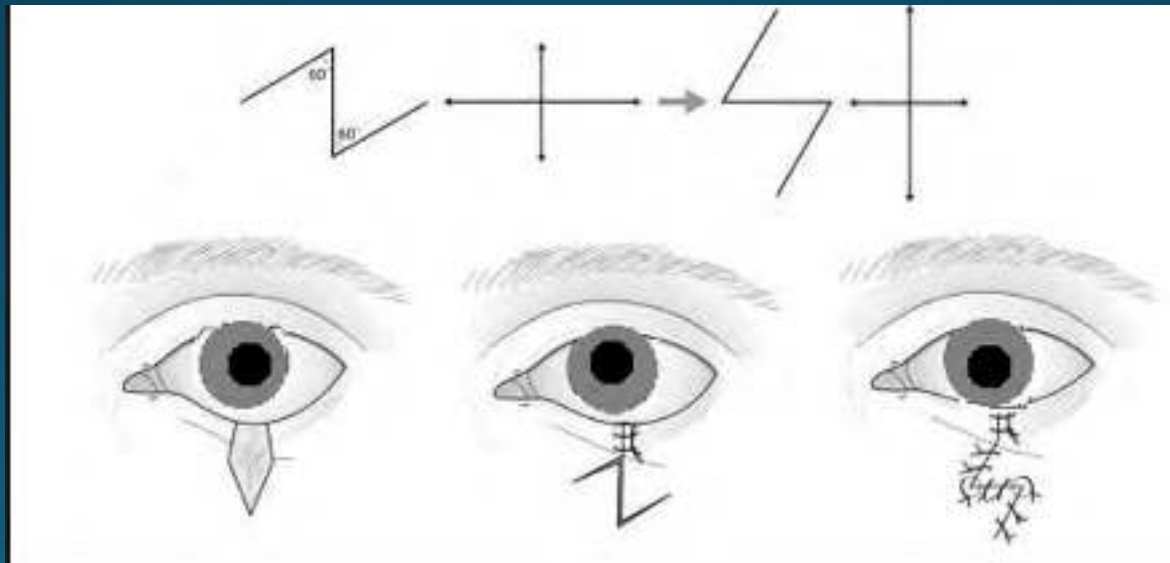
- Chirurgisch



- Injectie fillers

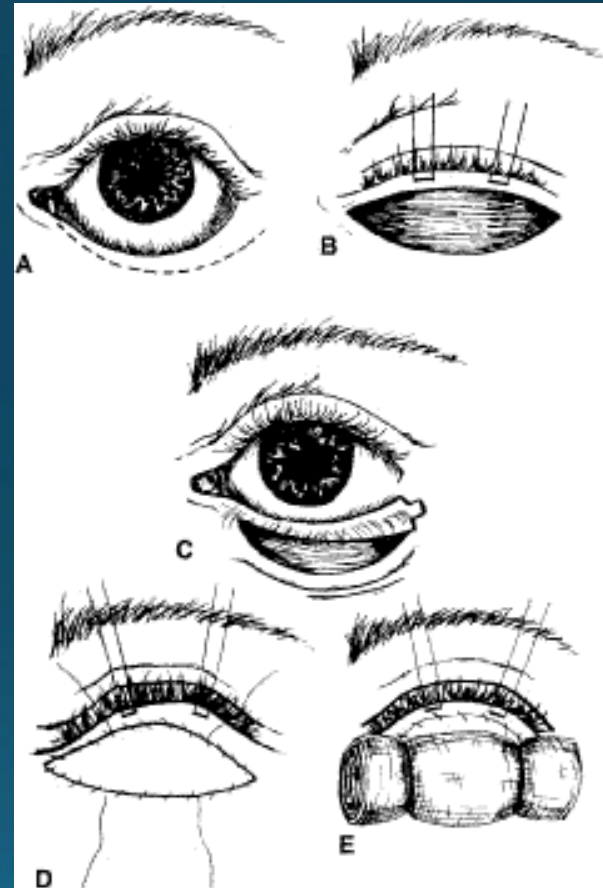
Chirurgische behandeling

- Chirurgisch plan is afhankelijk van de ernst
- Milde gevallen (lokaal defect) → excisie litteken weefsel gecombineerd met Z-plastiek
- Indien ernstig: transpositie flap of VHT



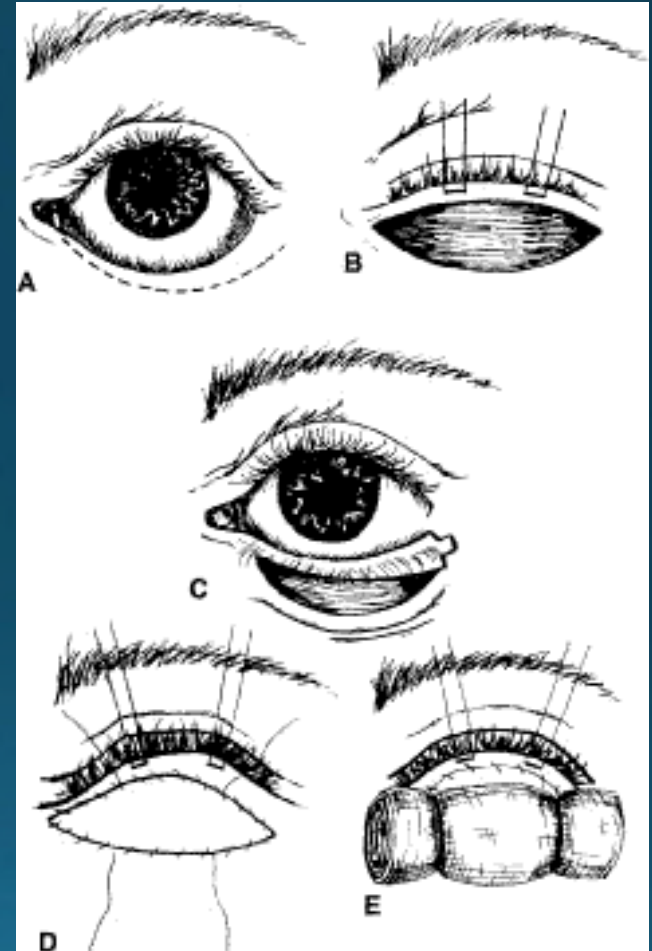
Vrij huidtransplantaat (VHT)

- Tekort anterieure lamel
- Elevatie onderooglid – orbicularis is vasculaire bed voor het transplantaat.

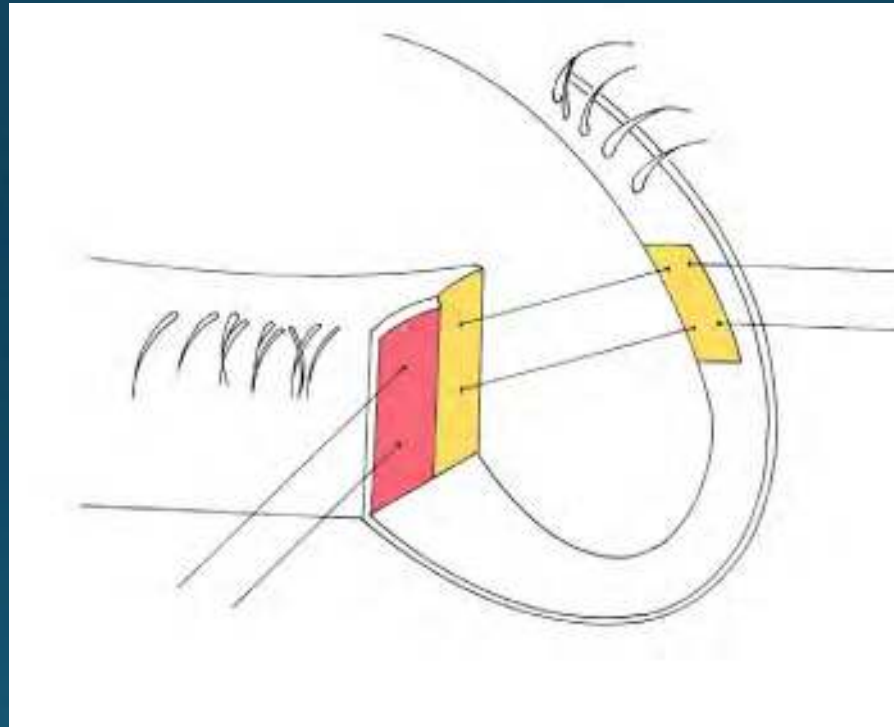


Vrij huidtransplantaat (VHT)

- Laterale tarsale strip, canthopexie of blokexcisie kunnen noodzakelijk zijn voor strakker maken van het horizontale vlak vooraf aan plaatsen van het huidtransplantaat
- Frost suture(s) en bolster/drukverband

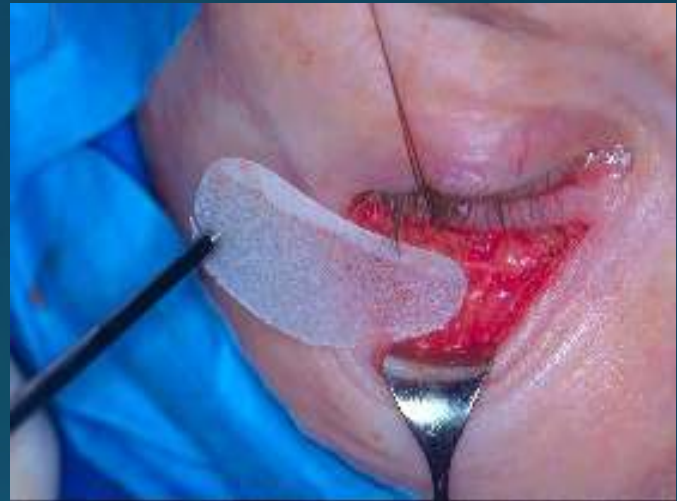

Lateraal inkorting en canthopexie



Onderooglid spacers

- Autografts:
 - Palatum
 - Cartilage oor
- Allografts: human origin
 - Donor-sclera
 - Alloderm
- Allografts:
 - Medpor lower eyelid spacer



Donor sclera

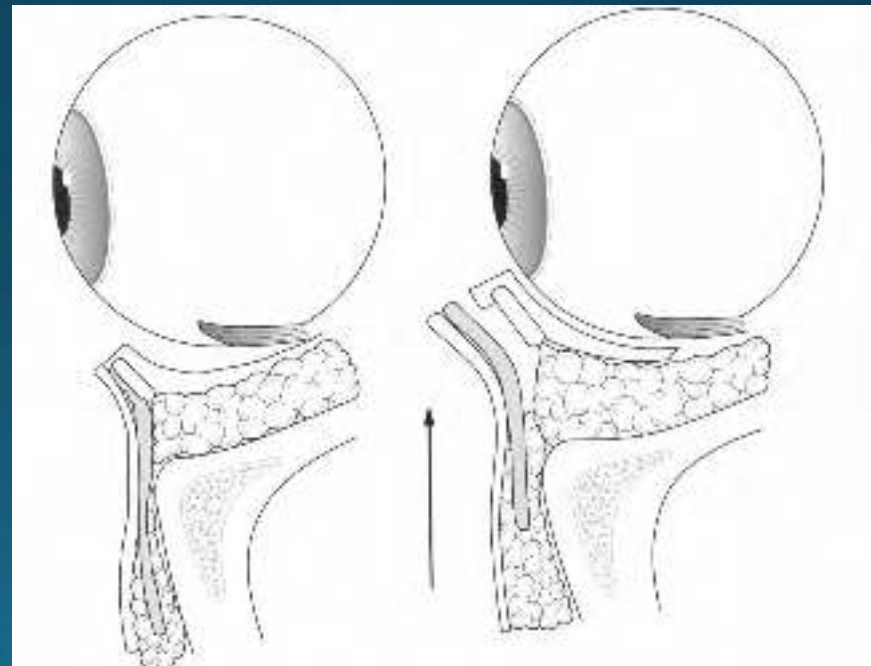
- Verkrijgbaar
- Geen donor-site morbiditeit
- Geen tijd kwijt aan verkrijgen autologe graft
- Makkelijk in te hechten en flexibel
- Patiëntvriendelijk

- Maar....

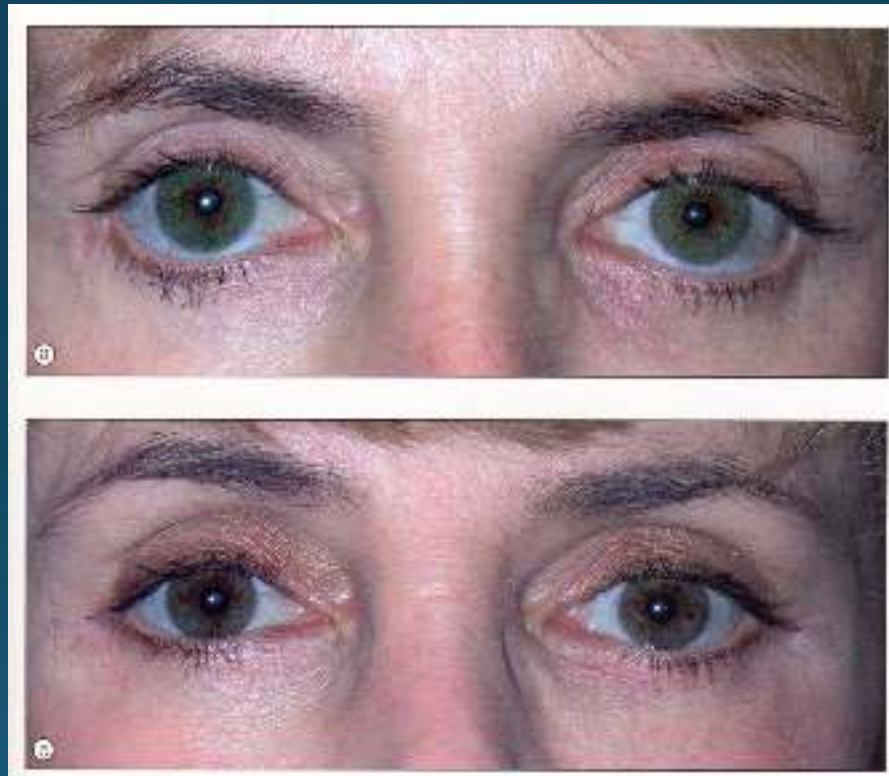- Krimp leidt tot recidief
- Prion-transmissie?
- Niet erg stevig, matige support
- Kostbaar

Cheeklift

- Secundaire cheeklift (midfacelift): vertical liften van orbicularis/huidflap

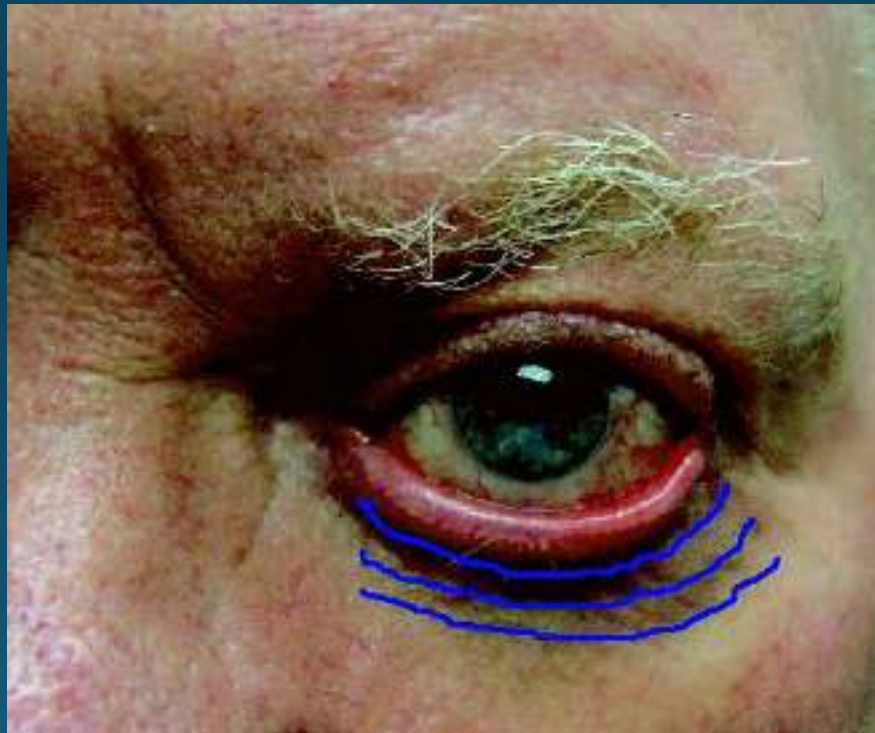

Midfacelift (cheek)

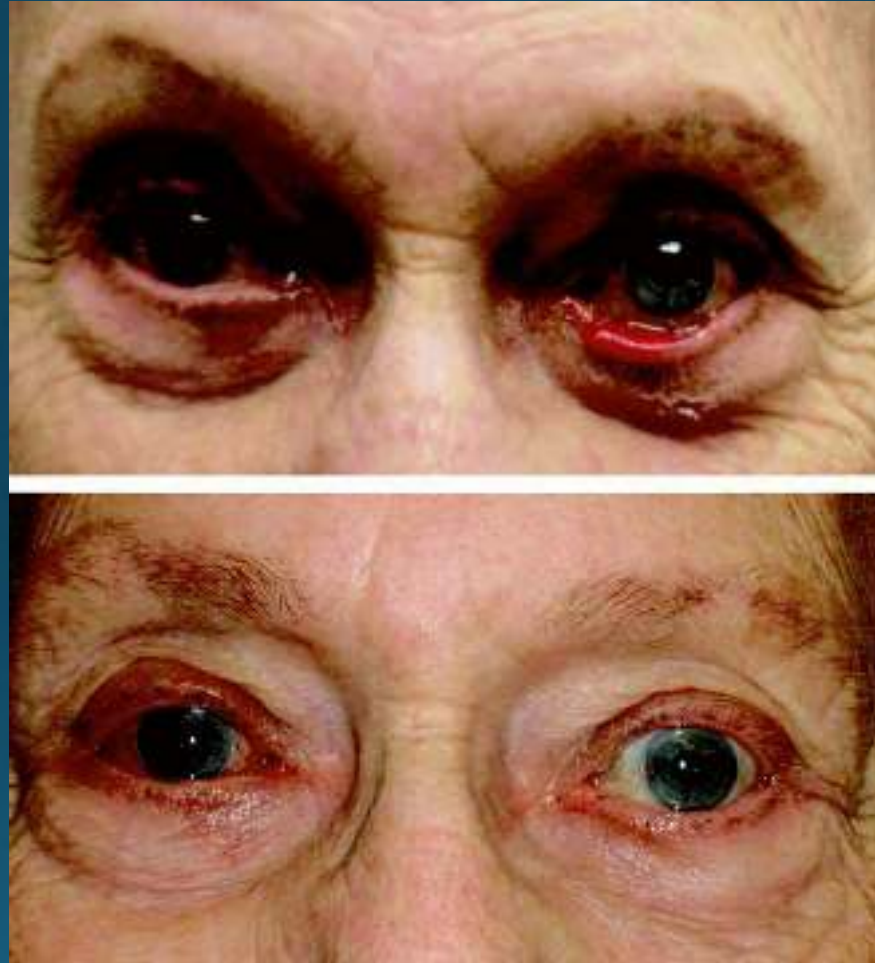

Fillers - Hyaluronic Acid

Tissue expander to correct cicatricial ectropion

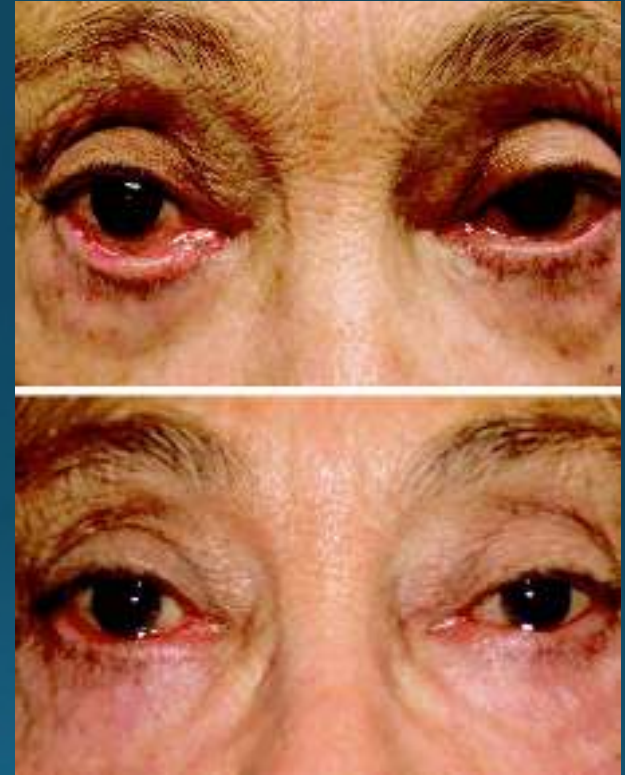


Cicatricial ectropion: Hyaluronic Acid



Hyaluronic Acid (HA)

- 11/15 patients (73%) complete herstel met 1 cc HA (Restylane) > 1 jaar
 - 4 partieel herstel.
- Kortdurende zwelling en milde inflammatie
- Volledig reversibel met hyaluronidase



Conclusie

1. Cicatricieel ectropion kenmerkt zich door tekort van de anterieure lamel en wordt vaak behandeld met lubricantia en chirurgie.
2. Staken van 'schadelijke' oogdruppels is geïndiceerd
3. Er is mogelijk een rol weggelegd voor fillers (hyaluronzuur)